

# 阿拉瑞林免疫对 FSHR 表达与子宫发育的影响

魏锁成<sup>1</sup> 巩转娣<sup>2</sup> 安利峰<sup>2</sup> 谢坤<sup>3</sup> 李玉孔<sup>4</sup>

1. 西北民族大学生命科学与工程学院, 兰州 730030; 2. 西北民族大学医学院, 兰州 730030;  
3. 兰州大学基础医学院, 兰州 730000; 4. 甘肃省榆中县农牧局, 榆中 730100

**摘要** 为研究 GnRHa 主动免疫对绵羊子宫 FSHR 表达与分布及子宫发育的作用, 探讨 GnRHa 调节生殖功能的机制, 将 42 只 5~6 月龄母绵羊 (*Ovis aries*) 随机分为 6 组 ( $n=7$ )。EG-I、EG-II 和 EG-III 动物分别皮下注射阿拉瑞林 (alarelin) 抗原 200、300 和 400  $\mu\text{g}$ , 0 d 和 14 d 各 1 次; EG-IV 和 EG-V 动物皮下注射 alarelin 抗原 200  $\mu\text{g}$  和 300  $\mu\text{g}$ , 0、7、14 和 21 d 各 1 次; 对照组皮下注射药物溶媒, 0 d 和 14 d 各 1 次。于 70 d 在颈动脉放血处死绵羊, 无菌切取两侧子宫角。免疫组织化学 SP 法染色并进行图像分析, 光学显微镜和电子显微镜分别观察子宫显微和超微结构变化。Western blot 分析 FSHR 蛋白表达。结果发现各试验组 FSHR 蛋白表达量随着 alarelin 免疫剂量和次数的增多而逐渐增加。EG-III 和 EG-V 极显著高于对照组 ( $P<0.01$ )。FSHR 主要分布于子宫内膜细胞和子宫腺上皮细胞的胞质和胞核; EG-I、EG-II 和 EG-III 灰度值逐渐升高, EG-III 和 EG-V ( $P<0.01$ ) 显著高于 CG, 证明 alarelin 主动免疫能增强子宫 FSHR 的分布与表达, 加大注射剂量和次数作用更明显。EG-I、EG-II 和 EG-III 的子宫质量、UWT 和 EET 均变小, EG-III 和 EG-V 显著小于对照组 ( $P<0.05$ )。试验组出现不同程度的子宫壁和上皮变薄, 细胞胞质减少, 腺体数量减少, 腺腔缩小, 平滑肌细胞及核均变小。线粒体和线粒体嵴减少, 微绒毛变短, 以 EG-III 最明显。结果表明, Alarelin 主动免疫母羊能增强子宫 FSHR 的分布与蛋白表达, 使子宫超微和超微结构明显改变, 抑制子宫发育, 尤其是子宫内膜的生长显著受阻。

**关键词** 阿拉瑞林; FSH 受体; 蛋白表达; 组织学结构; 子宫; 母羊

**中图分类号** S 852.4; R 392 **文献标识码** A **文章编号** 1000-2421(2013)04-0077-07

促性腺激素释放激素 (gonadotropin releasing hormone, GnRH) 可促进促黄体生成素 (LH) 和卵泡刺激素 (FSH) 的合成与释放, 对生殖功能具有非常重要的作用<sup>[1]</sup>。然而, 天然 GnRH 含量极微, 很难提纯得到, 许多学者提出可用合成的 GnRH 类似物 (GnRH analogues, GnRH-A) 来替代<sup>[2]</sup>。GnRH-A 包括 GnRH 激动剂和 GnRH 拮抗剂, GnRH-A 的生物活性比天然 GnRH 强时称为 GnRH 激动剂 (GnRH agonist, GnRHa), 反之称为 GnRH 拮抗剂 (GnRH antagonist, GnRHant)<sup>[3]</sup>。GnRH-A 与 GnRH 受体 (GnRHR) 的结合力比天然 GnRH 增强 100~200 倍。阿拉瑞林 (alarelin) 是一种 GnRHa, 其药效为天然 GnRH 的 15 倍<sup>[4]</sup>。临床上 GnRH-A 主要用于促排卵、治疗卵巢功能异常引起的不育症、子宫内膜异位症及子宫肌瘤等和提高妊娠率<sup>[5]</sup>。给动物注射 GnRHa 后可以提高发情期受

胎率、缩短产后发情时间、提高家畜超排效果和产仔率<sup>[6]</sup>, 但高剂量和持续给予 GnRHa 则可抑制排卵并阻断发情周期, 引起抗生育作用<sup>[7]</sup>。有研究表明, GnRH 激动剂能显著抑制子宫生长, 皮下注射 3.75 mg GnRHa (每周 1 次) 可使子宫容积减少 36% (12 周) 和 45% (24 周)<sup>[8-9]</sup>。然而, Jasonni 等<sup>[10]</sup>认为亮丙瑞林 (3.75 mg) 不会减小子宫腔。因此, GnRHa 的作用效果究竟如何? 不同给药剂量、途径和时间对不同年龄动物的影响有何异同? 尤其是 GnRHa 免疫注射后卵巢、子宫的组织学结构是否发生改变? 是否影响性腺组织中生殖激素受体的分布与表达? 目前针对这些问题的研究报道甚少, 作用机制不清<sup>[11-12]</sup>。鉴于此, 笔者在前期研究<sup>[13-15]</sup>的基础上, 进行了本试验, 以期深入研究 GnRHa 免疫调节生殖功能的机制及其合理应用提供理论依据。

收稿日期: 2012-05-03

基金项目: 国家自然科学基金项目 (31060350)

魏锁成, 博士, 教授。研究方向: 动物生殖调控技术。E-mail: weisc668@163.com

# 1 材料与方 法

## 1.1 主要仪器、软件及试剂

TQ16-W 型高速离心机(长沙湘仪), Rayto-6000 型酶标仪(Rayto 公司), 电子天平(Sartorius 产), 莱卡显微镜(Leica company, Germany), JEM-1230 投射电镜(JEOL, Japan)。Image Analyst 1.0 图像分析软件, Motic imagles Plus 2.0 分析软件。

醋酸阿拉瑞林(alarelin), 二氨基苯联胺(diaminobenzidine, DAB)染色液(瑞士 Fluka 公司); 第一抗体为兔抗羊 GnRHR 多克隆抗体(美国 Sigma 公司); 第二抗体为 HRP 标记的兔抗羊 IgG 抗体(博大泰克, BioDev-Tech 公司生产), 0.1 mL/支; 聚偏二氟乙烯膜(PVDF 膜, 上海辉普公司);  $\beta$ -actin 多克隆抗体(美国 Sigma 公司); 正常羊血清(武汉博士德生物工程有限公司生产)。

## 1.2 试验动物与抗原注射方法

5~6 月龄健康绵羊(小尾寒羊与甘肃省榆中县本地羊杂交的 F1 代)42 只, 体质量(24.21  $\pm$  2.51)kg, 随机均分为 6 组( $n=7$ ), 分别标记为 EG-I、EG-II、EG-III、EG-IV、EG-V 和 CG(对照组), 经检验组间和组内均无显著差异。alarelin 抗原的制备方法参见文献[14]。

EG-I、EG-II 和 EG-III 分别皮下注射 alarelin 抗原 200、300 和 400  $\mu$ g, 0 d 和 14 d 各 1 次; EG-IV 和 EG-V 分别皮下注射 alarelin 抗原 200、300  $\mu$ g, 0、7、14 和 21 d 各 1 次, 共 4 次; 对照组皮下注射药物溶媒, 0 d 和 14 d 各 1 次。

## 1.3 样本采集与处理

分别在 0、7、14、21、28、35、45、60 和 70 d 颈静脉采血。每次采血前动物禁食 12 h, 采集的血样(采血管内无抗凝剂)立即以 2 500~3 000 r/min 离心 10~15 min, 分离血清, -20  $^{\circ}$ C 保存。并于 70 d 时经颈动脉放血处死, 无菌采集垂体、两侧子宫角及卵巢, 用电子天平立即称质量。常规方法制作光学显微镜和电镜切片。

## 1.4 Western blot 检测 FSHR

取冻存于 -80  $^{\circ}$ C 冰箱中的子宫组织样本 1 g, 置于 1 mL RIPA 裂解液裂解组织(500  $\mu$ L RIPA + 500  $\mu$ L PMSF, Phenylmethanesulfonyl fluoride 苯甲磺酰氟)提取细胞总蛋白, BCA 法测定蛋白浓度, 并取 50  $\mu$ g 蛋白样品进行 SDS-PAGE<sup>[16]</sup>。将

电泳后的蛋白转移至聚偏二氟乙烯膜(polyvinylidene fluoride, PVDF 膜)上, 4  $^{\circ}$ C 封闭过夜, 用 1:200 的 FSHR 兔多克隆抗体和 1:1 000  $\beta$ -actin 兔多克隆抗体孵育, 室温轻摇 180 min, 再用 TBS 洗涤 3 次(10 min/次)后, 再用辣根过氧化物酶标记的兔抗羊 IgG(1:2 000)室温孵育 120 min, TBS 洗涤 3 次, 每次 15 min。洗膜后加入免疫印迹化学发光试剂(ECL), 显影、洗片、晾干。蛋白质印迹结果均经过多次重复。用凝胶图像分析仪扫描照片。用 Quantity One 软件(美国 Bio-RAD 公司)分析每个条带的灰度值, 灰度值为扫描条带的积分光密度(integral optical density, IOD)<sup>[16]</sup>。以 FSHR 条带的灰度值与  $\beta$ -actin 条带灰度值之比值表示组织中 FSHR 的相对含量<sup>[16]</sup>。

## 1.5 FSHR 免疫组织化学

1) 免疫组织化学染色(SP 法)。主要过程为脱蜡、水化、PBS 漂洗、滴加一抗和二抗、DAB 显色、苏木精复染等。另设阴性对照组, 即用正常羊血清取代第一抗体, 其他各步骤均相同。

2) 免疫组织化学结果评定方法。在细胞膜、细胞质或细胞核有浅棕黄色至棕褐色颗粒分布即为 FSHR 免疫反应阳性。阳性反应强度的评定分为: 浅棕黄色为弱阳性, 棕色为中等阳性, 棕褐色为强阳性。每只羊选 5 张切片, 分别在  $\times 100$  和  $\times 400$  镜下观察。

3) 免疫组化图像分析。选择染色清晰和结构完整的视野在  $\times 100$  和  $\times 400$  下拍照。每只羊选 4 张切片, 每片 5 个视野(计 20 个点视野, 每组共测定 140 个视野), 用 Image Analyst 1.0 软件测定灰度值。

## 1.6 组织切片观察与显微图像分析

用 Leica 光学显微镜和 JEM-1230 电镜分别观察子宫的显微结构和超微结构变化, 并拍照。每只羊选 4 张切片, 每片 5 个视野(计 20 个点视野, 每组共 140 个视野), 用 Motic imagles Plus 2.0 软件分别测量子宫壁厚(UWT)和子宫内膜厚(EET), 并分析 FSHR 表达与子宫发育指标的相关性。

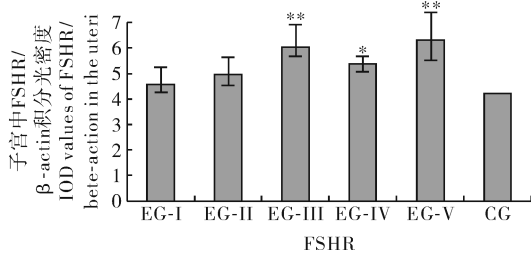
## 1.7 数据处理

用 SPSS18.0 统计软件分析数据, 以平均值  $\pm$  标准差( $\bar{X} \pm S_D$ )表示, 并通过  $\chi^2$  检验、单因子方差分析(Tukey HSD)进行显著性检验。  $P < 0.05$  和  $P < 0.01$  分别代表差异显著和极显著。

## 2 结果与分析

### 2.1 子宫 FSHR 蛋白的表达

用 Western blot 分析各组母羊子宫中 FSHR 蛋白的表达量,与对照组比较,各试验组 FSHR 蛋白表达量随着 alarelin 免疫剂量和次数的增多而逐渐增加(图 1)。EG-III 和 EG-V 极显著地高于对照组 ( $P < 0.01$ )。这表明 alarelin 主动免疫能明显促进子宫 FSHR 蛋白的表达,其作用与抗原的免疫剂量和次数相关。



\* 表示与对照组比较时,差异显著 ( $P < 0.05$ ); \*\* 表示与对照组比较时,差异极显著 ( $P < 0.01$ )。\* indicates the difference was significant ( $P < 0.05$ ) when compared to the control group (CG). \*\* indicates the difference was highly significant ( $P < 0.01$ ) when compared to the control group (CG).

图 1 FSHR 蛋白在子宫中的表达

Fig. 1 Expression of FSHR protein in the uteri of ewes following immunity with alarelin

### 2.2 子宫 FSHR 免疫组化定位与染色强度

子宫组织免疫组化切片观察结果显示,绵羊子宫中均有棕黄色至棕褐色 FSHR 阳性染色细胞

(图 2,  $\times 100$ ), FSHR 阳性染色主要分布于子宫内膜细胞和子宫腺上皮细胞的胞质和胞核,但各组的染色强度不同,以 EG-III 和 EG-V 阳性染色最为明显。阴性对照组均为 FSHR 免疫染色阴性。

EG-I。子宫腺上皮细胞 FSHR 染色呈中等阳性,着色较均匀;子宫内膜细胞呈弱阳性(图 2-A)。

EG-II。FSHR 染色呈中等阳性,胞质呈中等阳性,着色均匀(图 2-B)。

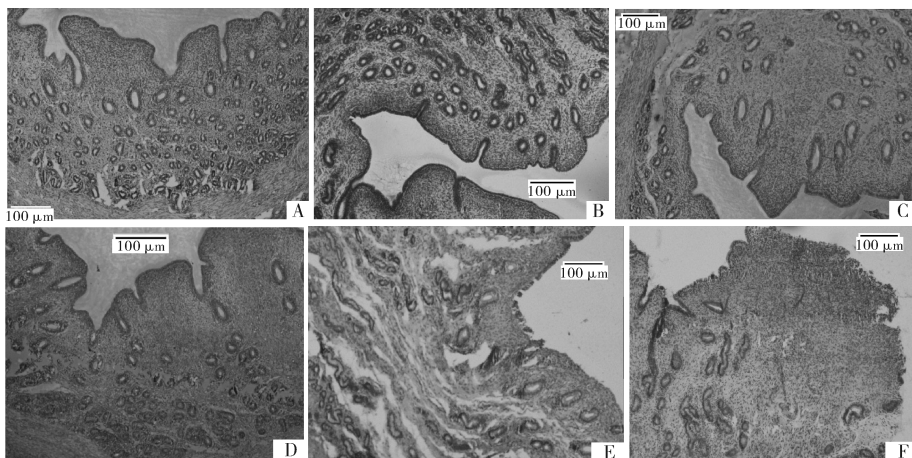
EG-III。子宫内膜上皮细胞和子宫腺上皮细胞 FSHR 染色均匀,呈强阳性染色,细胞核也呈棕黄色(图 2-C)。

EG-IV。FSHR 阳性染色见于子宫内膜上皮细胞和子宫腺上皮细胞,呈中等阳性(图 2-D)。

EG-V。子宫内膜上皮细胞和子宫腺上皮细胞呈 FSHR 弱阳性;子宫内膜细胞呈弱阳性(图 2-E)。

对照组(CG)。子宫内膜细胞和腺上皮细胞胞核和胞质呈 FSHR 中等阳性(图 2-F)。

染色强度分析表明,对照组的灰度值为  $160.2 \pm 10.2$ ,各免疫组的灰度值依注射剂量和次数逐渐升高,EG-I ~ EG-V 的灰度值分别为  $169.3 \pm 12.4$ 、 $186.5 \pm 11.8$ 、 $195.9 \pm 11.6$ 、 $178.8 \pm 13.7$  和  $198.9 \pm 12.9$ 。EG-III 和 EG-V 灰度值显著高于 CG ( $P < 0.01$ )。灰度值越大,染色强度越高,FSHR 的表达量越高。表明 alarelin 免疫可以增强子宫中 FSHR 的染色强度和表达,加大免疫剂量和注射次数,作用更明显。



A、B、C、D、E 和 F 分别代表 EG-I、EG-II、EG-III、EG-IV、EG-V 和对照组。A、B、C、D、E 和 F represent EG-I、EG-II、EG-III、EG-IV、EG-V and control group, respectively.

图 2 FSHR 在绵羊子宫中的分布

Fig. 2 Immunohistochemical labeling for FSHR in uteri of ewes

### 2.3 子宫组织学结构变化

对照组(CG)子宫内膜上皮完整,为单层柱状上皮,基质细胞增生,基层和浆膜层完整;子宫腺上皮细胞核靠近基底部,腺管较直,腺腔规整,腺腔内无分泌物,螺旋动脉有增生。与对照组相比,EG-I 子宫管腔轻度缩小,子宫壁略变薄,内膜变薄,内膜上皮细胞的胞质轻度减少,子宫腺增生弯曲,腔内有皱褶。其他与对照组相同。EG-II 子宫切面减小,子宫管壁变薄,内膜皱襞减少,上皮变薄,细胞胞质减少;平滑肌细胞变小;子宫腺管腔缩小,皱褶变小。EG-III 的子宫壁明显变薄,子宫腺数量减少,腺腔明显缩小,上皮变薄,细胞胞质减少,内膜皱襞基本消失;平滑肌细胞及核均变小;子宫腺腺管皱褶明显减少。EG-IV 子宫管腔轻度缩小,子宫壁和子宫内膜变薄;子宫腺腔减小,皱褶轻度减少,腔内有较多分泌物。EG-V 子宫管壁变薄,子宫内膜变薄,内膜皱襞减少;子宫腺管腔缩小,腔内有分泌物,平滑肌细胞变小。

以上结果表明,给绵羊注射 alarelin 抗原抑制了子宫发育,而且注射剂量越大,抑制作用越明显。

### 2.4 子宫超微结构变化

EG-I。与对照组比较,腺上皮柱状细胞排列整齐,细胞器丰富,有散在糖原颗粒和空泡,高尔基复合体不发达;线粒体丰富,微绒毛短小,绒毛清晰

变长,染色质细疏(图 3-A)。

EG-II。腺上皮柱状细胞结构清晰,染色质较细疏,可见散在糖原颗粒及含有空泡的次级溶酶体,线粒体、线粒体嵴和粗面内质网略少,个别细胞核膜内陷,微绒毛短小(图 3-B)。

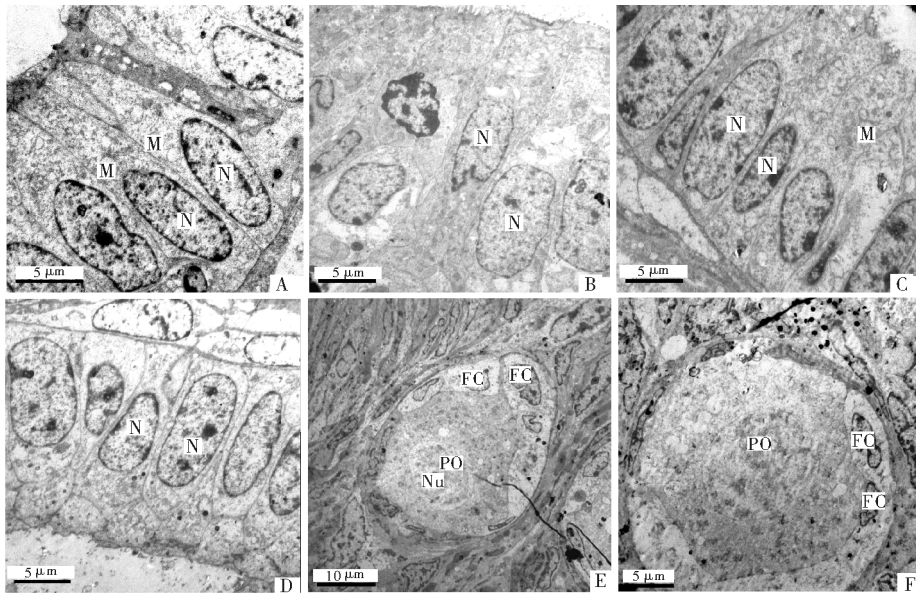
EG-III。柱状上皮细胞排列无明显规则,多为分泌细胞,细胞膜与核膜清晰、结构完整;胞质内细胞器较少,线粒体和线粒体嵴减少,微绒毛变短,未见糖原颗粒聚集(图 3-C)。

EG-IV。胞质内细胞器丰富,染色质细疏,内含少量糖原颗粒和空泡,线粒体轻度扩张,微绒毛短小(图 3-D)。

EG-V。子宫腺体明显变小,腔体狭窄,柱状上皮细胞变矮萎缩,细胞未见分裂,染色质细疏,细胞器较少,可见较多的空泡,线粒体减少,未见线粒体嵴、微绒毛及糖原斑,核膜部分凹陷(图 3-E)。

对照组(CG)。上皮内为分泌细胞,腺上皮柱状细胞排列规整,细胞器丰富,可见散在糖原颗粒以及分泌颗粒和少量空泡;线粒体和线粒体嵴结构明显,绒毛清晰,核膜完整,核仁明显(图 3-F)。

以上结果表明,alarelin 抗原免疫母羊可以使子宫超微结构发生明显改变,主要是腺上皮柱状细胞及细胞器减少,胞质变稀疏,线粒体和微绒毛变小,进而抑制子宫发育。



A、B、C、D、E 和 F 分别代表 EG-I、EG-II、EG-III、EG-IV、EG-V 和对照组 A、B、C、D、E 和 F represent EG-I、EG-II、EG-III、EG-IV、EG-V and control group, respectively; 图中 PO: 初级卵母细胞, FC: 卵泡细胞, N: 细胞核, Nu: 核仁, M: 线粒体 PO: Primary oocyte, FC: Follicular cell, N: Nucleus, Nu: Nucleous, M: Mitochondrion.

图 3 绵羊子宫超微结构观察

Fig. 3 Ultrastructure observation of uteri under electron microscope in ewes

2.5 子宫质量、子宫壁厚与内膜上皮细胞纵径测定值  
与对照组相比,各试验组子宫质量、子宫壁厚度  
和子宫内膜上皮细胞厚度均变小,EG-III 和 EG-V

显著小于对照组 ( $P < 0.05$ )。表明 alarelin 可抑制  
子宫各层的发育,尤其是子宫内膜的发育显著受阻  
( $P < 0.01$ )。具体数据见表 1。

表 1 子宫质量、子宫壁厚及内膜上皮细胞纵径测定值<sup>1)</sup>

Table 1 Measurements of uterine weights, UWT and EET

组别 Group	左子宫质量/g Left uteri	右子宫质量/g Right uteri	子宫壁厚度/ $\mu\text{m}$ UWT	子宫内膜厚度/ $\mu\text{m}$ EET
EG-I	4.30 $\pm$ 0.41 a	4.35 $\pm$ 0.96 a	563.1 $\pm$ 30.9 a	75.7 $\pm$ 6.0 a
EG-II	4.05 $\pm$ 0.33 a	4.07 $\pm$ 0.97 a	537.8 $\pm$ 36.2 a	70.9 $\pm$ 9.5 a
EG-III	3.76 $\pm$ 0.92 b	3.71 $\pm$ 0.46 b	521.2 $\pm$ 32.0 b	52.9 $\pm$ 7.5 c
EG-IV	4.09 $\pm$ 0.83 a	4.05 $\pm$ 0.68 a	528.1 $\pm$ 47.8 b	48.5 $\pm$ 8.4 c
EG-V	3.60 $\pm$ 0.89 b	3.49 $\pm$ 0.95 b	517.1 $\pm$ 72.4 b	47.4 $\pm$ 7.9 c
CG	4.51 $\pm$ 0.76 a	4.59 $\pm$ 0.65 a	571.15 $\pm$ 36.9 a	77.8 $\pm$ 9.7 a

1) 在 400 倍放大镜下观察。UWT:子宫壁厚度; EET:内膜上皮细胞厚度。同行数据不同字母表示差异显著。The slice were observed underoptical microscope( $\times 400$ ). UWT: Uterine wall thickness; EET: Endometrial epithelium thickness. The different letter after the data of the same row shows significant difference.

综上所述,阿拉瑞林主动免疫能增强子宫 FSHR 的分布与 FSHR 蛋白的表达,使子宫显微和超微结构明显改变,抑制子宫发育,尤其是子宫内膜的生长显著受阻。

## 3 讨论

### 3.1 GnRHa 对 FSHR 表达的作用

有研究者认为 FSHR 分布于包括子宫和卵巢在内的多种组织中<sup>[17-18]</sup>。然而,尚不清楚绵羊子宫中是否有 FSHR 的分布。较大剂量的 GnRHa 可以增加鸭<sup>[19]</sup>和绵羊<sup>[20]</sup> FSHR 的表达水平,但是对鱼类的作用相反<sup>[21]</sup>。阿拉瑞林(alarelin)是否有相同作用未见报道<sup>[22-23]</sup>。本研究结果证实子宫组织中有 FSHR 分布,主要见于子宫内膜细胞和子宫腺上皮细胞的胞质和胞核,alarelin 免疫可以增强 FSHR 的阳性细胞的染色强度,同时 FSHR 蛋白的表达亦增加,加大剂量和注射次数,作用更明显,即 alarelin 主动免疫能增强子宫 FSHR 的分布与表达,这些结果与 Lopot 等<sup>[20]</sup>的报道及笔者前期对母兔的研究结果一致<sup>[24]</sup>。其作用机制有待深入研究。

### 3.2 GnRHa 对子宫发育的作用

已有报道认为 GnRHa 可以明显影响子宫的生长发育<sup>[25]</sup>,尤其是子宫腔和子宫腺腔明显变小,子宫内膜变薄<sup>[26-27]</sup>和子宫动脉搏动指数增加<sup>[28]</sup>。Friedman 等<sup>[9]</sup>的临床试验表明皮下注射 3.75 mg 的 GnRHa,用药后 12 周和 24 周子宫体积分别缩小 36%和 45%。然而,另有报道认为 GnRHa 的用药

剂量和时间与子宫缩小的程度没有定量关系<sup>[11,29]</sup>。本研究表明,阿拉瑞林免疫后的绵羊子宫质量显著减小,子宫壁厚度(UWT)和子宫内膜厚度(EET)均变小,且随着免疫剂量和次数增加,这种作用更明显。这与笔者对母兔的研究结果<sup>[30]</sup>和 Zeng 等<sup>[31]</sup>对猪的研究报道结果相似,而与 Gorbman 等<sup>[29]</sup>的结果不一致。

### 3.3 GnRHa 对子宫显微和超微结构的影响

关于不同剂量 GnRH 和 GnRH-A 对人与动物子宫组织形态学作用的报道较少,更无定量的描述<sup>[32]</sup>。有研究显示,GnRHa 还可直接抑制子宫内膜的增生,GnRHa 的副作用主要与其引起的低雌激素血症有关<sup>[33-34]</sup>。本试验结果与此相似,这可能是 alarelin 主动免疫增加了 FSHR 在子宫的分布与蛋白的表达,增强了 FSHR 与 FSH 的结合,也可能与 GnRH 改变了生殖激素的分泌有关<sup>[35]</sup>,从而强化了 alarelin 的作用。这些结果是否与动物品种及发育状态有关仍需深入探讨。

## 参 考 文 献

- [1] 曹治,王海燕,张义正. 金堂黑山羊 FSH 受体基因在酿酒酵母细胞中的表达与定位[J]. 四川大学学报:自然科学版,2011,48(2):435-438.
- [2] 郭红宇,高云荷. GnRH 类似物的研究进展[J]. 中国实用妇科与产科杂志,2005,21(11):694-696.
- [3] TARLATZIS B C, KOLIBIANAKIS E M. GnRH agonist vs antagonists[J]. Clin Obstet Gynaecol,2007,21(1):57-60.
- [4] HOSSEINI M A, ALEYASIN A, SAEEDI H, et al. Comparison of gonadotropin-releasing hormone agonists and antago-

- nists in assisted reproduction cycles of polycystic ovarian syndrome patients [J]. *J Obstet Gynaecol Res*, 2010, 36(3):605-610.
- [5] 马晓玲, 张学红. 促性腺激素释放激素类似物在妇科的应用研究进展[J]. *生殖医学杂志*, 2007, 16(1):64-67.
- [6] 杨仕群. GnRH 免疫及其在畜牧业上的应用 [J]. *四川畜牧兽医*, 2004, 31(1):35-37.
- [7] ZAMARATSKAIA G, RYDHMER L, ANDERSSON H K. Long-term effect of vaccination against gonadotropin releasing hormone, using Improvac<sup>TM</sup>, on hormonal profile and behaviour of male pigs[J]. *Anim Reprod Sci*, 2008, 108(1/2):37-48.
- [8] PADULA A M, MACMILLAN K L. Observations on the reproductive effects of once or twice weekly injections for 6 weeks of the GnRH agonist deslorelin in the cow[J]. *Anim Reprod Sci*, 2005, 85(3/4):223-230.
- [9] FRIEDMAN A J, HOFFMAN D I, COMITE F. Treatment of leiomyomata uteri with leuprolide acetate depot a double blind, placebo controlled, multicenter study [J]. *Obstet Gynecol*, 1991, 77(5):720-729.
- [10] JASONNI V M, DANNA R, MANCUSO A, et al. Randomized double blind study evaluating the efficacy on uterine fibroids shrinkage and on intraoperative blood loss of different length of leuprolide acetate depot treatment before myomectomy [J]. *Acta Obstet Gynecol Scand*, 2001, 80(10):956-961.
- [11] IMBODEN I, JANETT F, BURGER D, et al. Influence of immunization against GnRH on reproductive cyclicity and estrous behavior in the mare[J]. *Theriogenology*, 2006, 66(8):1866-1875.
- [12] DURLEJ M, KNAPCZYK-STORA K, DUDA M, et al. The expression of FSH receptor (FSHR) in the neonatal porcine ovary and its regulation by flutamide[J]. *Reprod Domest Anim*, 2011, 46(3):377-384.
- [13] 魏锁成, 巩转娣. GnRH-A 免疫对兔去势效果的实验研究[J]. *畜牧兽医学报*, 2009, 40(2):191-196.
- [14] 魏锁成, 张剑. GnRH-A 抗原的制备及不同剂量免疫的效果研究[J]. *西北民族大学学报:自然科学版*, 2008, 19(2):49-51.
- [15] 巩转娣, 魏锁成, 韦敏. GnRH-A 促进雌兔 FSH 与 LH 分泌及卵巢发育的作用[J]. *基础医学与临床*, 2011, 13(1):13-18.
- [16] 魏锁成, 巩转娣, 董江陵, 等. GnRH 激动剂主动免疫对 GnRH 在腺垂体与子宫表达及分布的作用研究[J]. *免疫学杂志*, 2012(7):558-562.
- [17] MURSE M, UEMURA T, GAO M. GnRH antagonist-induced down-regulation of the mRNA expression of pituitary receptors: comparisons with GnRH agonist effects[J]. *J Endocrinol*, 2005, 52:131-138.
- [18] SCHIRMAN-HILDESHIEM T D, BAR T, AROYA N B. Differential GnRH and GnRH-receptor mRNA expression patterns in different tissues of the female rat across the estrous cycle[J]. *Endocrinol*, 2005, 146(8):3401-3408.
- [19] NI Y D, ZHOU Y, LI L, et al. Developmental changes of FSHR, LHR, ER $\beta$  and GnRH-I expression in the ovary of prepubertal ducks (*Anas platyrhynchos*) [J]. *Anim Reprod Sci*, 2007, 100:318-325.
- [20] LOPOT M, CIECHANOWSKA M, MALEWSKI T. Changes in the GnRH mRNA and GnRH receptor (GnRH-R) mRNA levels in the hypothalamic-anterior pituitary unit of anestrous ewes after infusion of GnRH into the third cerebral ventricle [J]. *Reprod Biol*, 2008, 8(2):149-161.
- [21] HAJIME K, SUSUMU I, KOHEI O, et al. Molecular cloning of two gonadotropin receptors and their distinct mRNA expression profiles in daily oogenesis of the wrasse *Pseudolabrus sieboldi* [J]. *Gen Comp Endocrinol*, 2011, 172:268-277.
- [22] RUPESH K G, JODI A F. Gonadotropin-releasing hormone (GnRH) analogues and the ovary: do GnRH antagonists destroy primordial follicles [J]. *Fertil Steril*, 2005, 83:1339-1346.
- [23] GUILGURL G, MONCAUT N P, CANARIO A V, et al. Evolution of GnRH ligands and receptors in gnathostomata [J]. *Comp Biochem Phys*, 2006, 144:272-283.
- [24] WEI S C, BAI J, GONG Z D, et al. GnRH agonist active immunization influences ovarian development and GnRH receptor mRNA expression levels of pituitary in Japanese white rabbits (*Oryctolagus cuniculus*) [J]. *Livest Sci*, 2011, 139:222-229.
- [25] CHIA C C, HUANG S C, KANG J Y, et al. Ultrasonographic evaluation of the change in uterine fibroids induced by treatment with a GnRH analog [J]. *Taiwan J Obstet Gynecol*, 2006, 45(2):124-132.
- [26] SHUNICHIRO T, KENTARO T, IZUMI I, et al. MRI evaluation of the uterine structure after myomectomy [J]. *Gynecol Obstet Invest*, 2006, 61:106-110.
- [27] 李洁, 徐慧灵. 促性腺激素释放激素激动剂降调节对促性腺激素阈值的影响[J]. *生殖医学杂志*, 2008, 17(6):404-411.
- [28] WEEDS A D. Uterine ultrasonographic changes with gonadotropin releasing hormone agonists [J]. *Am J Obstet Gynecol*, 1999, 180(1):8-16.
- [29] GORBMAN A, SOWER S A. Evolution of the role of GnRH in animal biology [J]. *Gen Comp Endocrinol*, 2003, 134(7):207-213.
- [30] WEI S C, GONG Z D, WEI M. Studies of GnRH-A active immunization effects on LH and FSH secretion and histostructure of the ovary and uterus in rabbits [J]. *Agricultural Sciences in China*, 2011, 10(10):1630-1639.
- [31] ZENG X Y, TURKSTRA J A, TSIGOS A, et al. Effects of active immunization against GnRH on serum LH, inhibin A, sexual development and growth rate in Chinese female pigs [J]. *Theriogenology*, 2002, 58(7):1315-1326.
- [32] BRUNO L. GnRH analogues and cancer: plus a review of the treatment of uterine leiomyomata [M]. Hardcover; CRC Press, 2009.
- [33] BO Y U, JANE R, GREGORY C. The role of peripheral gonadotropin-releasing hormone receptors in female reproduction [J]. *Fertil Steril*, 2011, 95(2):465-473.
- [34] 魏锁成, 巩转娣, 韦敏, 等. GnRH-A 免疫与母兔生殖激素浓度

的变化[J]. 中国实验动物学报, 2010, 18(3): 247-250.

GnRH early in life: effects on reproductive function and hormones in ewes[J]. J Reprod and Fertil, 1995, 103(1): 131-135.

[35] BROWN B W, MATTNER P E. Immunization of sheep against

GnRH early in life: effects on reproductive function and hormones in ewes[J]. J Reprod and Fertil, 1995, 103(1): 131-135.

## Effects of alarelin active immunity on FSHR expression and uterine development in ewes

WEI Suo-cheng<sup>1</sup> GONG Zhuan-di<sup>2</sup> AN Li-feng<sup>2</sup> XIE Kun<sup>3</sup> LI Yu-kong<sup>4</sup>

1. Life Science and Engineering College, Northwest University for Nationalities,  
Lanzhou 730030, China;

2. Medicine College, Northwest University for Nationalities, Lanzhou 730030, China;

3. Basic Medicine College, Lanzhou University, Lanzhou 730000, China;

4. Agricultural and Husbandry Bureau of Yuzhong County of Gansu Province,  
Yuzhong 730100, China

**Abstract** The experiment was undertaken to evaluate the effects of active immunization against the gonadotropin releasing hormone agonist (GnRHa) on the expression and immuno-localization of FSHR in uteri, as well as uterine development in the ewes. Forty two ewes (*Ovis aries*), five-to-six months old, were randomly assigned into six groups ( $n=7$ ). The animals in the experimental groups EG-I, EG-II and EG-III were subcutaneously injected with 200  $\mu\text{g}$ , 300  $\mu\text{g}$  and 400  $\mu\text{g}$  alarelin antigens twice (on day 0 and 14), respectively, in groups EG-IV and EG-V were subcutaneously injected with 200  $\mu\text{g}$  and 300  $\mu\text{g}$  alarelin antigens four times (on day 0, 7, 14 and 21), respectively and in control group (CG) were injected subcutaneously with 2.0 mL solvent twice (on day 0 and 7). The samples of the uterine horns of each ewe were collected aseptically on day 70 after killed by bloodletting from carotid. The FSHR distribution in the uteri was studied by the methods of Immunohistochemistry SP (streptomyces avidin-peroxidase) and image analysis, the microstructure and ultrastructure changes of the uteri were observed under the optical and electron microscope, respectively and the expression of FSHR was detected by Western blot. The results showed that the expression of FSHR increased with the increasing of alarelin dose and injection times and the expression levels of FSHR in EG-III and EG-V were significantly higher than ( $P<0.01$ ) in CG. The FSHR were predominantly concentrated in the cytoplasm and nuclei of the uterine endometrial cells and glandular epithelium cells. The gray values of microscopy images in EG-I, EG-II and EG-III increased gradually and were significantly higher in EG-III and EG-V than in CG ( $P<0.01$ ). The uterine weights, endometrial epithelium thickness (EET) and uterine wall thickness (UWT) in all experimental groups reduced and were significantly lower in EG-III and EG-V than in CG ( $P<0.05$ ). The uterine cavities and glandular lumen volumes narrowed, and the uterine wall became clearly thinner in all experimental groups. The quantities of mitochondria and mitochondria cristae decreased and the microvilli became shorter, especially in EG-III. In conclusion, alarelin active immunity enhanced distribution of FSHR, promoted the expression of FSHR protein in the uteri of the ewes, changed the microstructure and ultrastructure of the uteri, inhibited the uterine development of ewes, and especially suppressed the growth of uterine endometrium.

**Key words** alarelin; FSH receptor; protein expression; histostructure; uterus; ewe

(责任编辑: 边书京)